



頭部・体幹の筋

まとめポイント

起始・停止・神経支配・作用

咀嚼筋

咬筋、側頭筋、外側翼突筋、内側翼突筋

胸部の筋 (浅胸筋、深胸筋)

大胸筋、小胸筋、鎖骨下筋、前鋸筋、外肋間筋、内肋間筋、横隔膜

腹部の筋

腹直筋、外腹斜筋、内腹斜筋、腹横筋、腰方形筋

背部の筋 (浅背筋、深背筋)

僧帽筋、広背筋、肩甲挙筋、小菱形筋、大菱形筋

板状筋、脊柱起立筋、多裂筋



浅胸筋



深胸筋



浅背筋

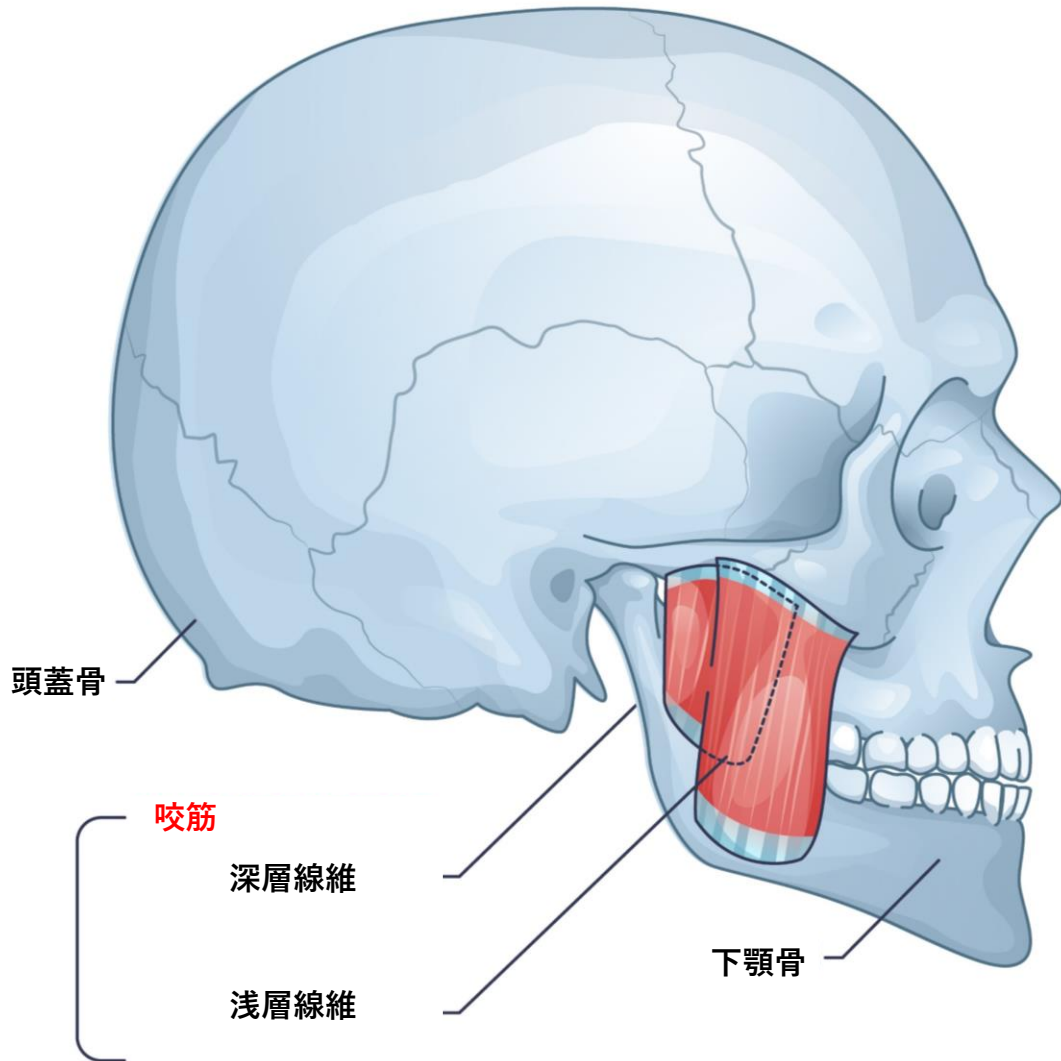


深背筋



咬筋

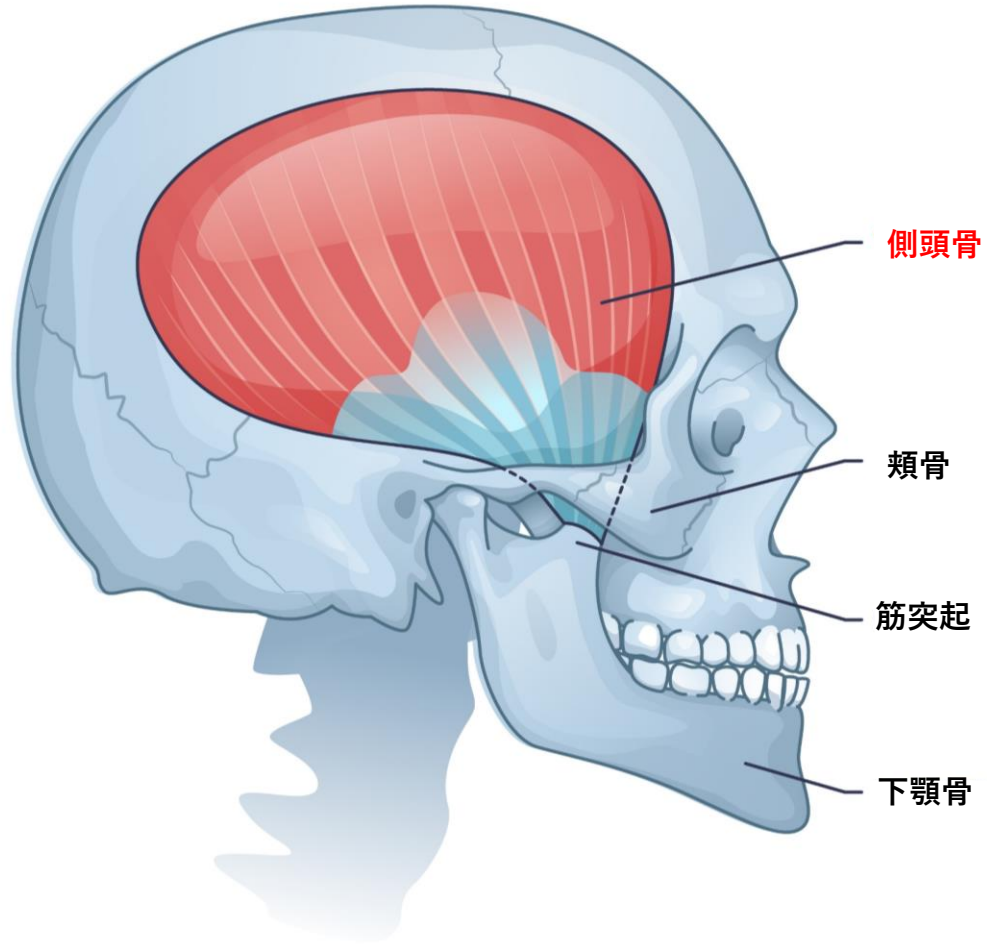
Masseter



起始	停止
支配神経	作用

側頭筋

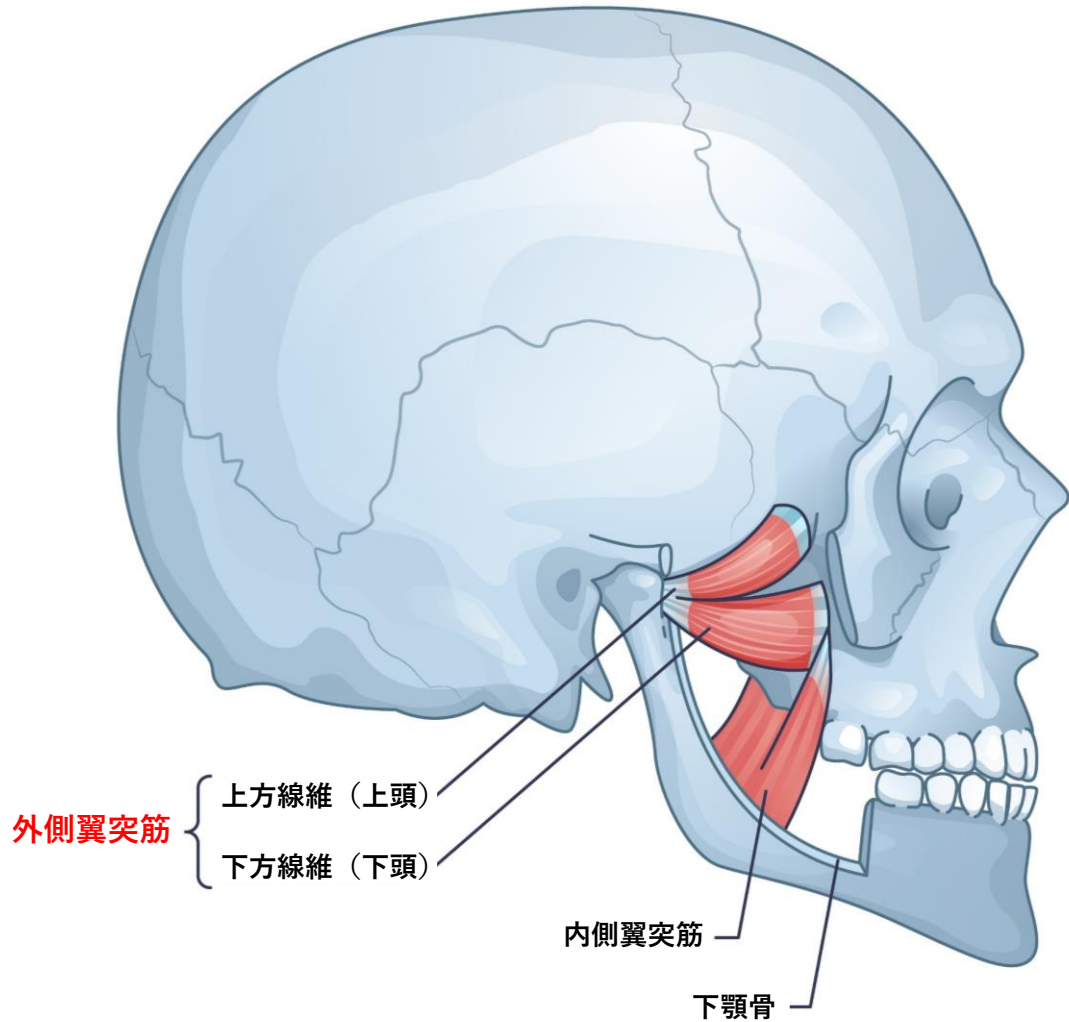
Temporalis



起始	停止
支配神経	作用

外側翼突筋

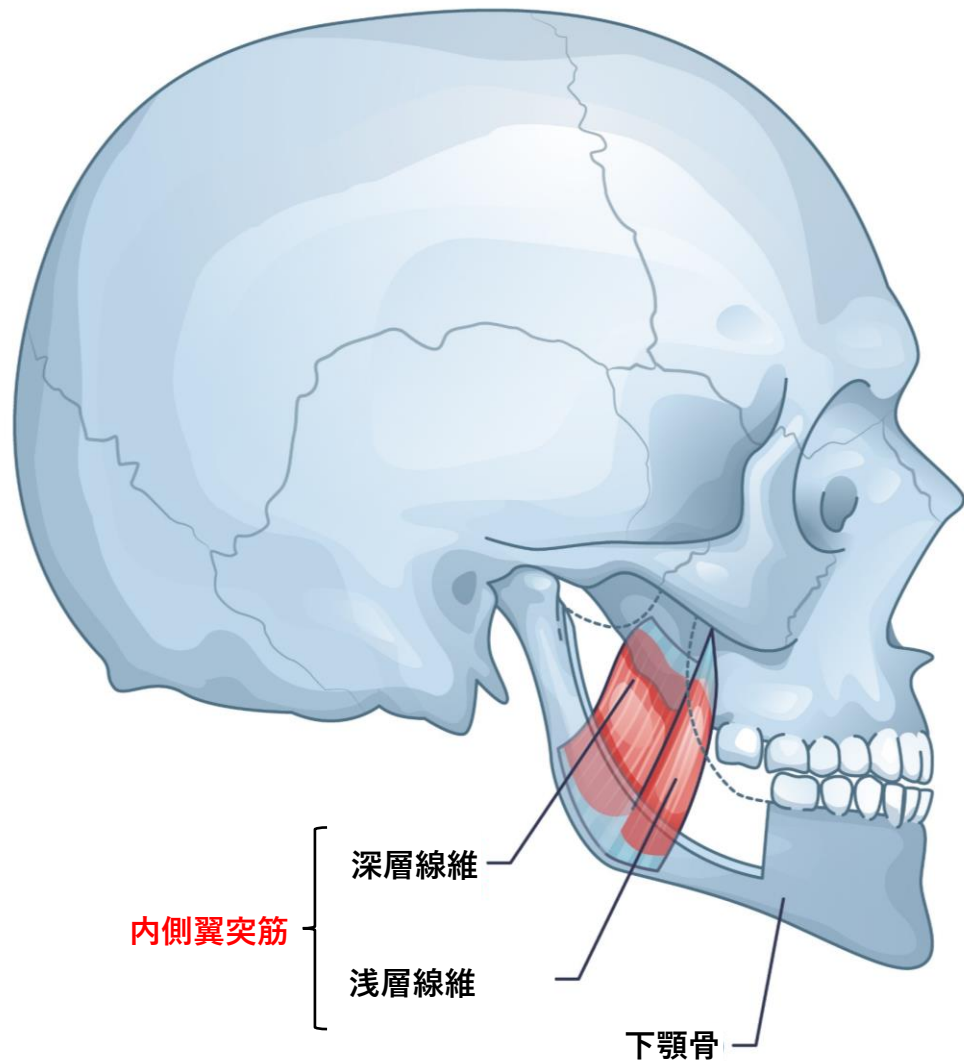
Lateral pterygoid



起始	停止
支配神経	作用

内側翼突筋

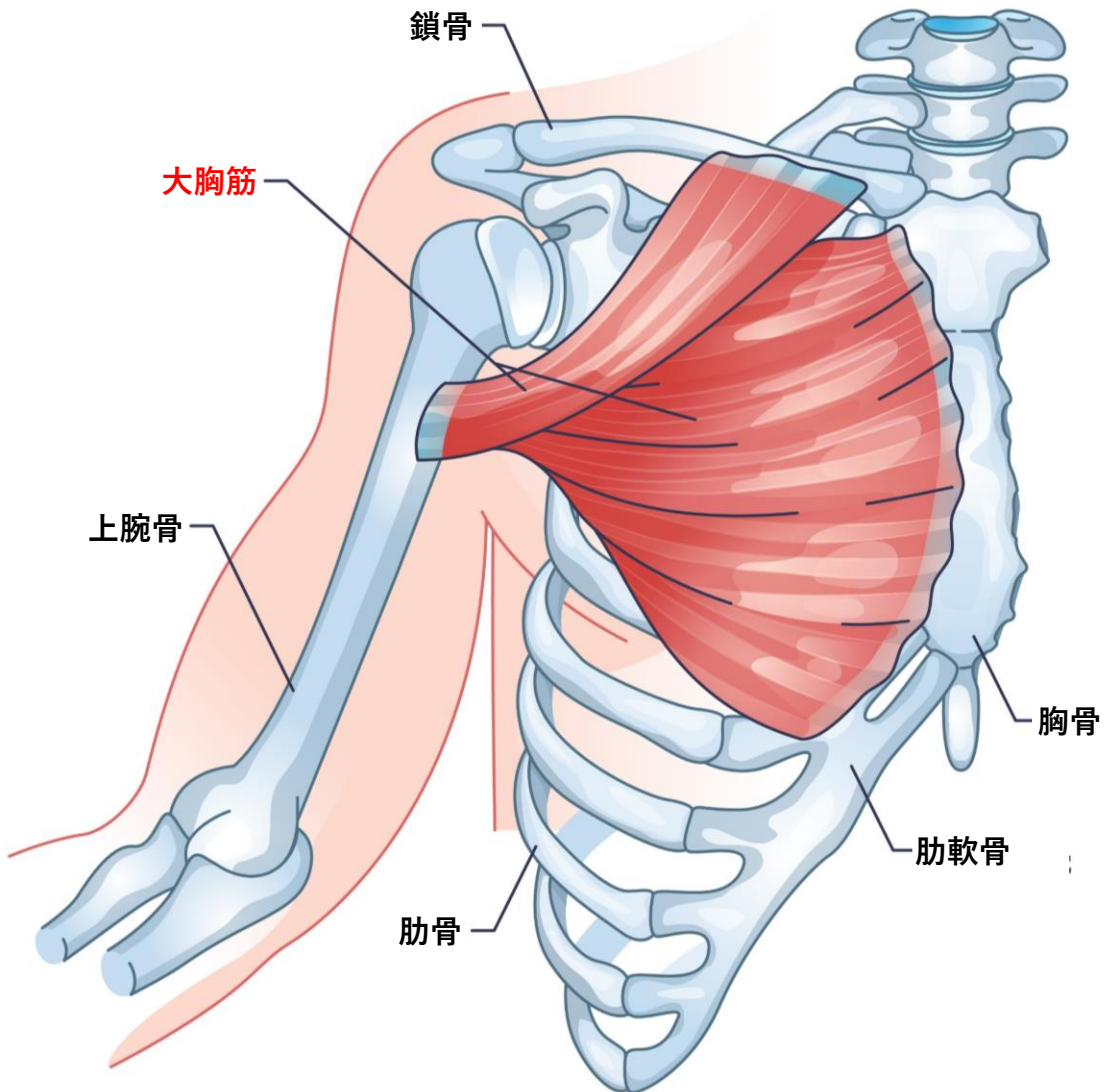
Medial pterygoid



起始	停止
支配神経	作用

大胸筋

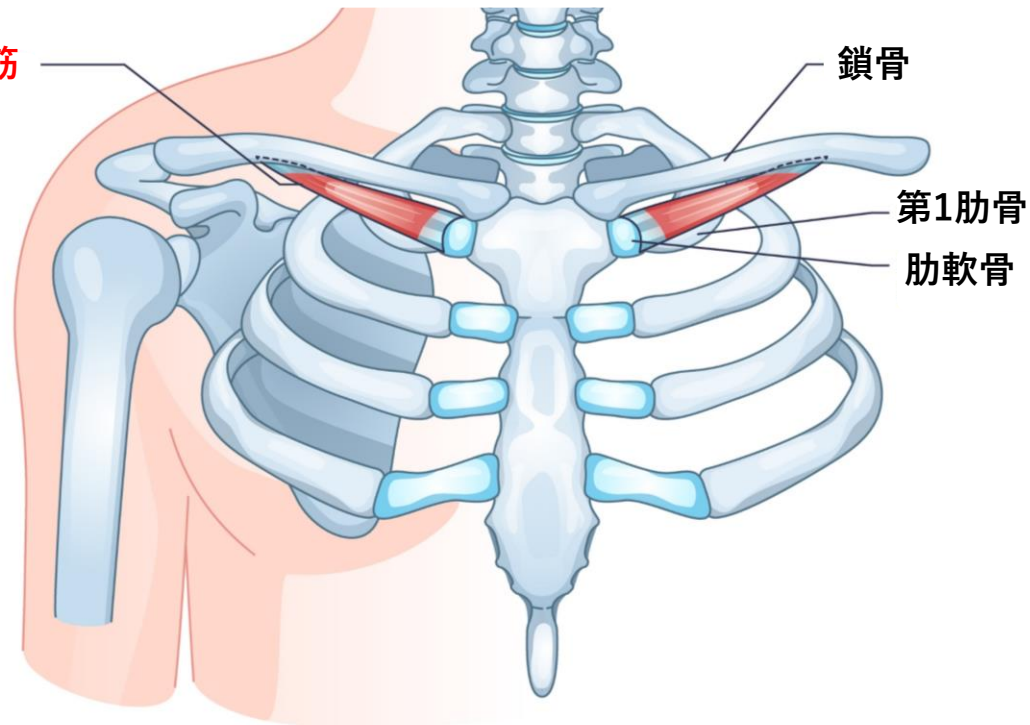
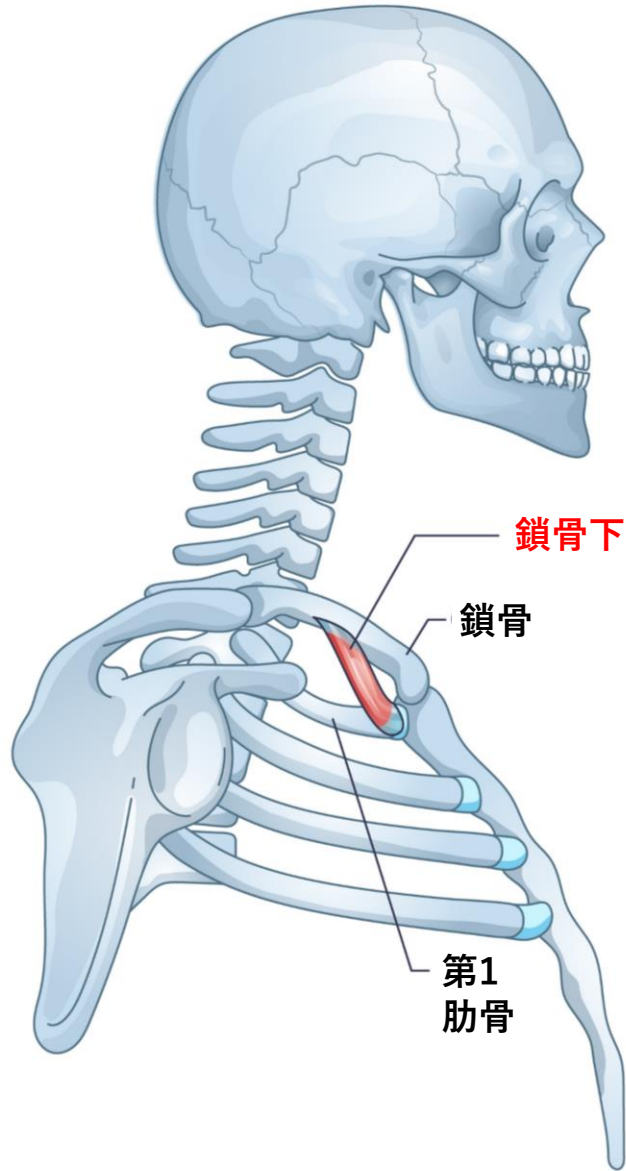
Pectoralis major



起始	停止
支配神経	作用

鎖骨下筋

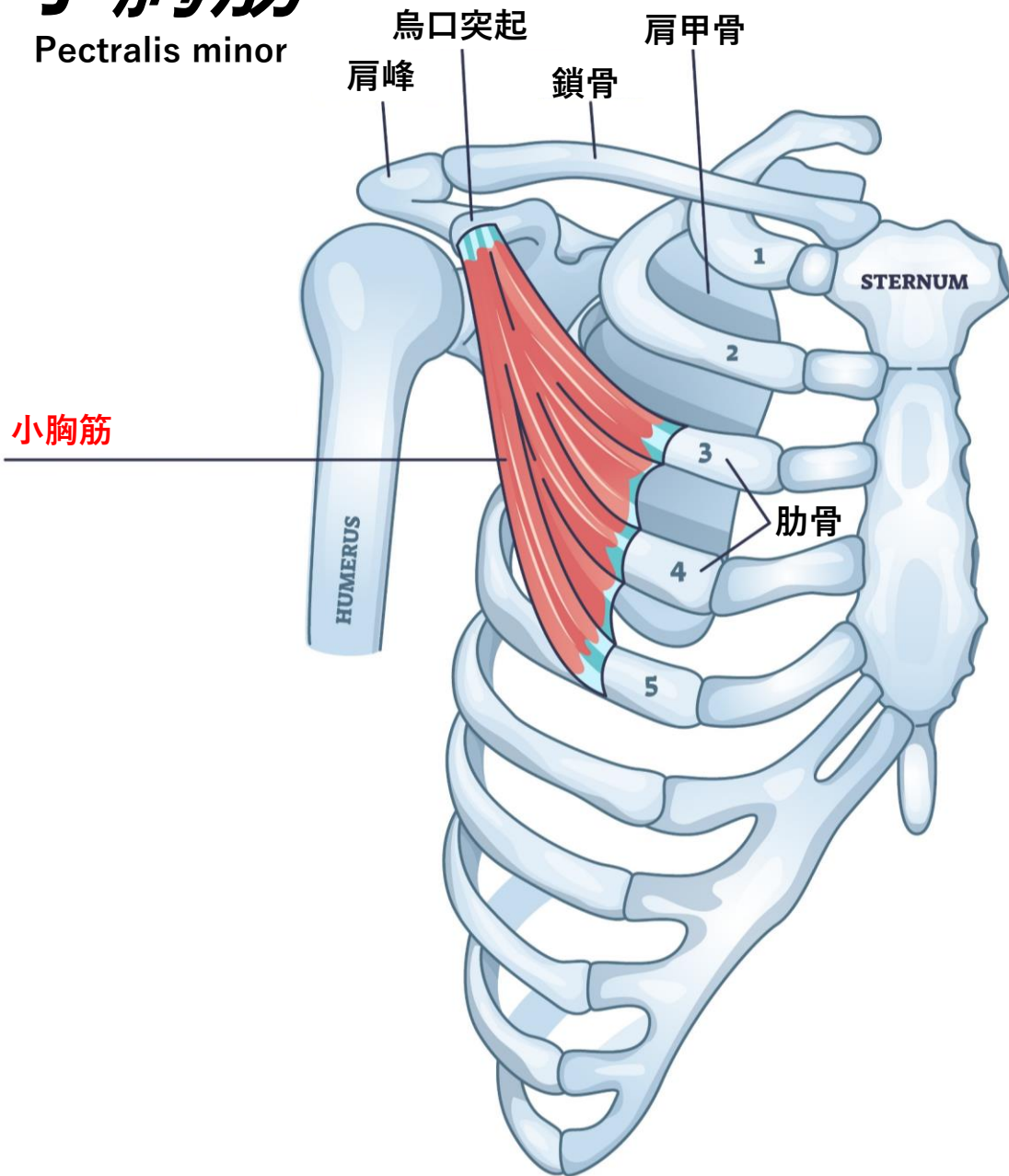
Subclavius



起始	停止
支配神経	作用

小胸筋

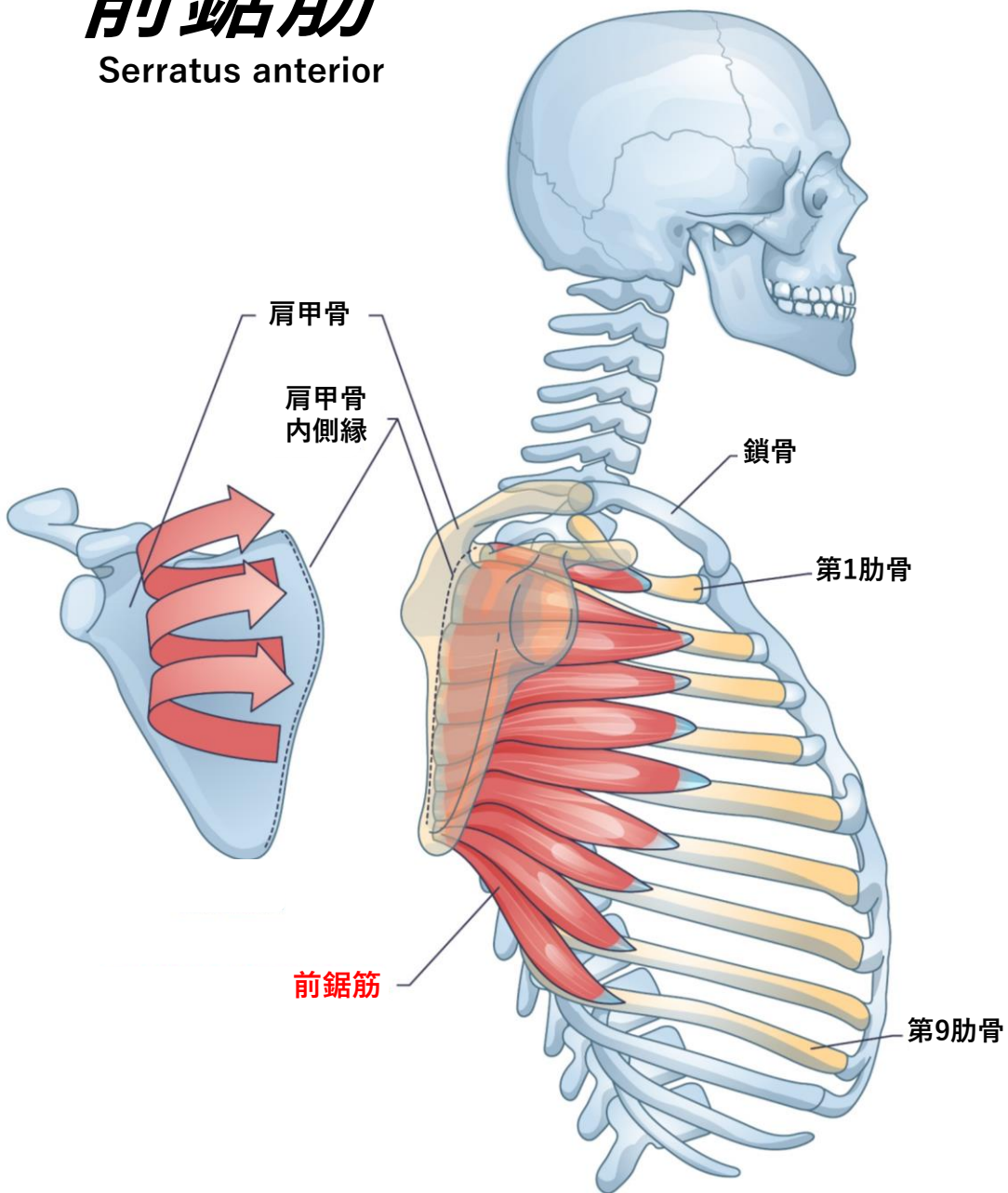
Pectoralis minor



起始	停止
支配神経	作用

前鋸筋

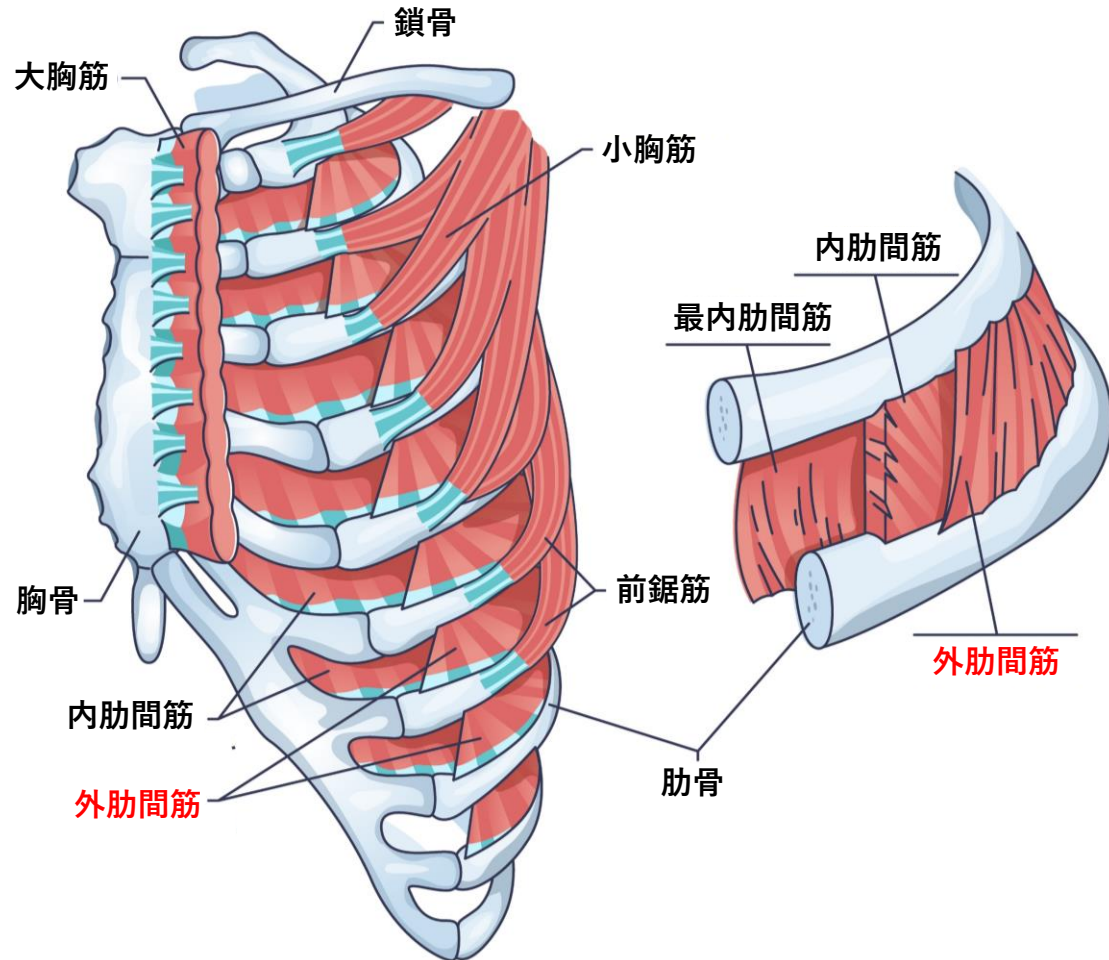
Serratus anterior



起始	停止
支配神経	作用

外肋間筋

External intercostal

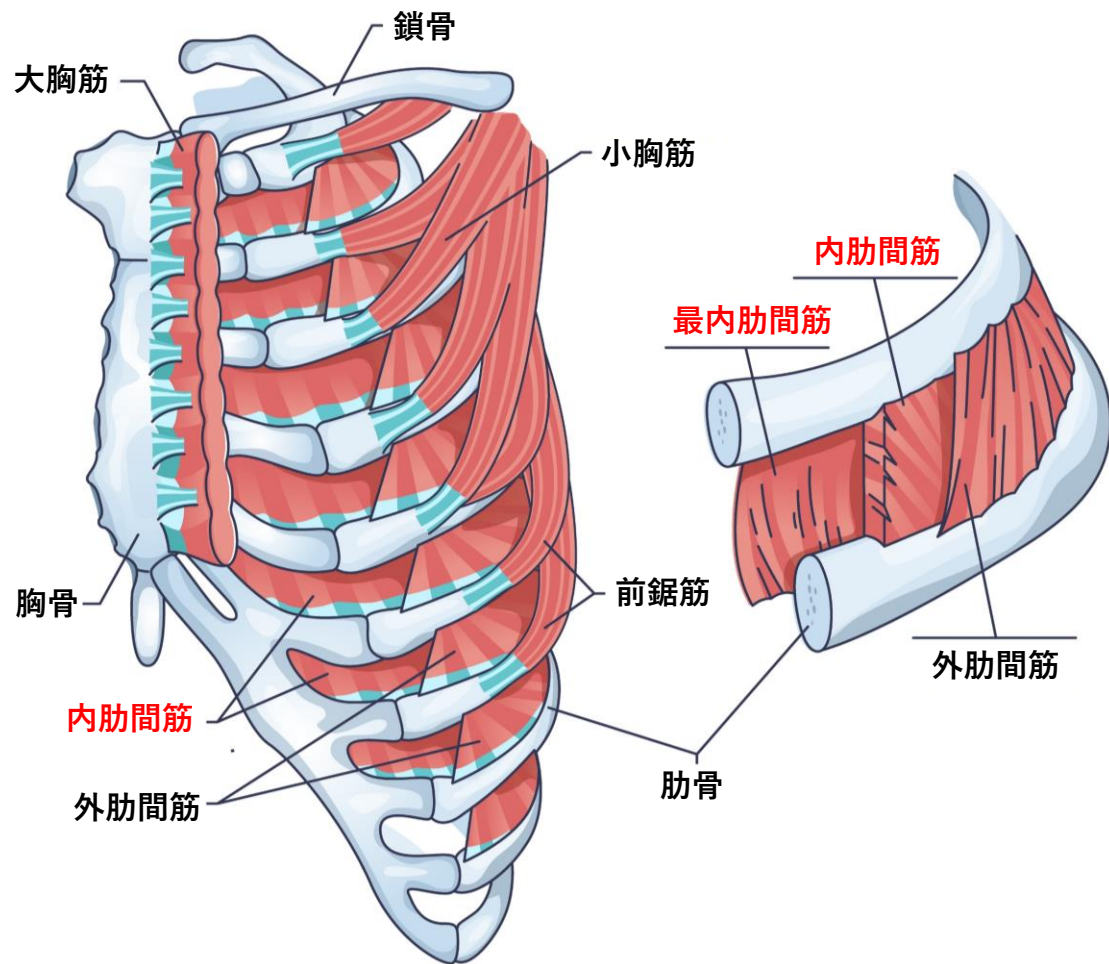


起始	停止
支配神経	作用

内肋間筋・最内肋間筋

Intercostal

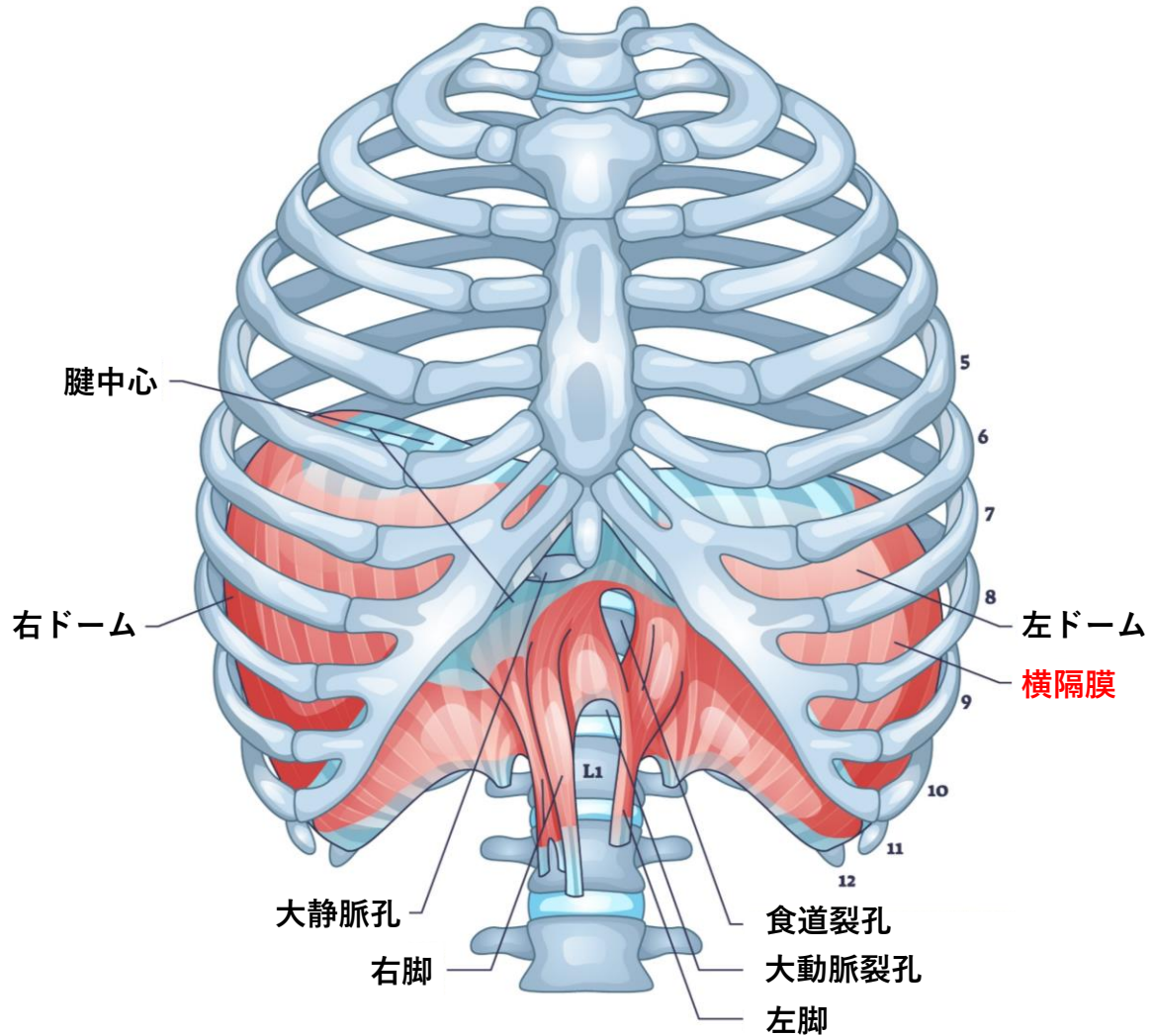
Innermost intercostal



起始	停止
支配神経	作用

横隔膜

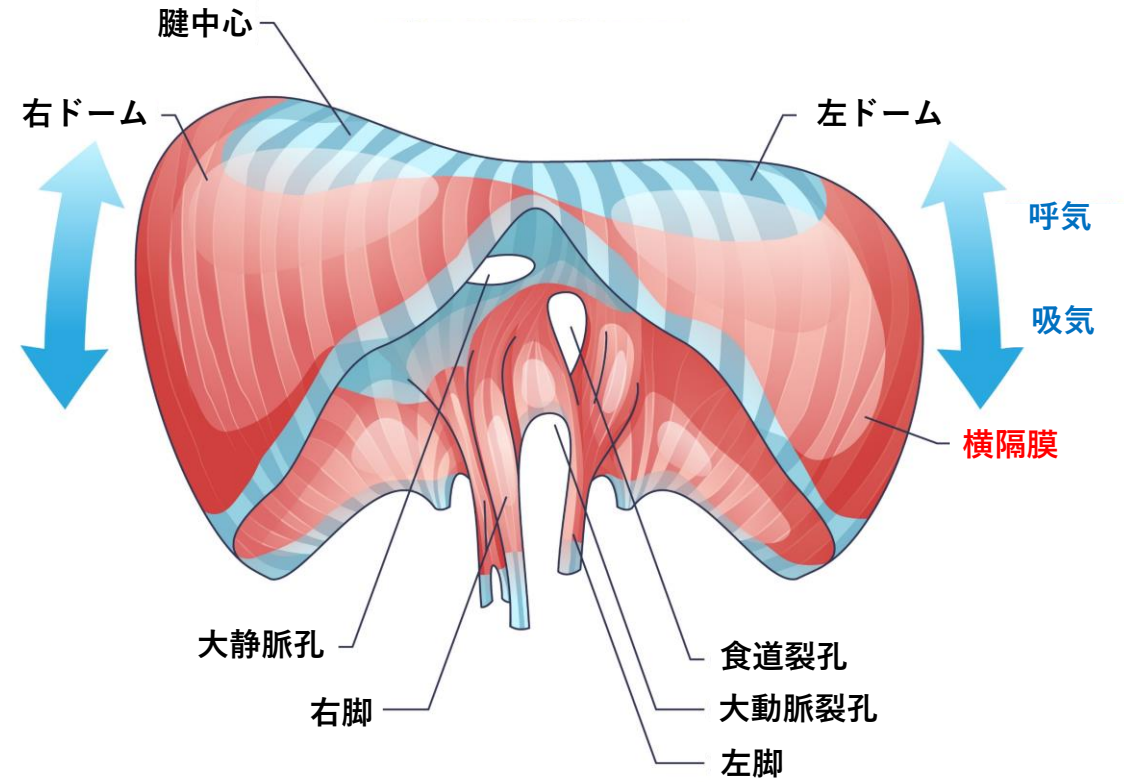
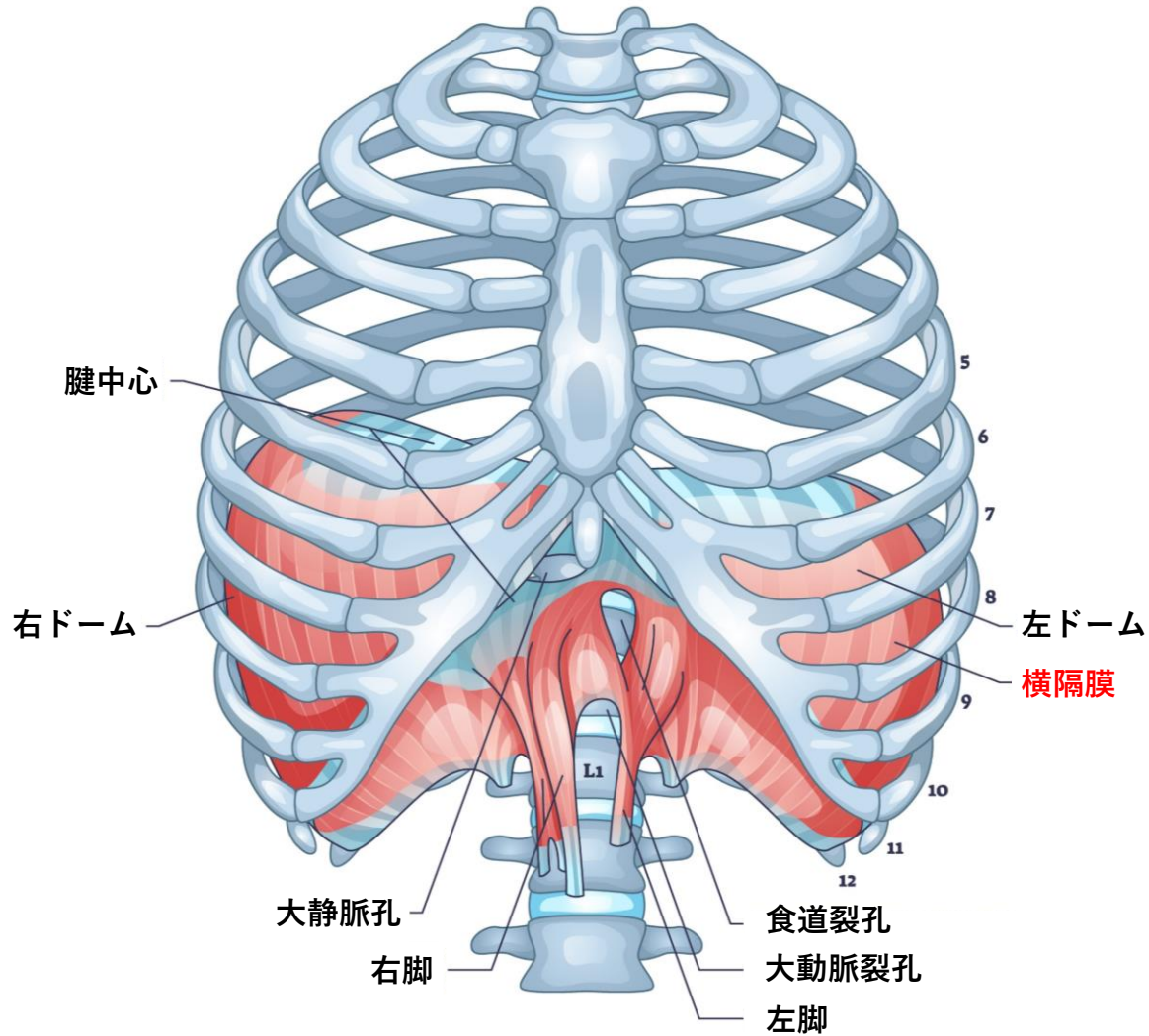
Diaphragm



起始	停止
支配神経	作用

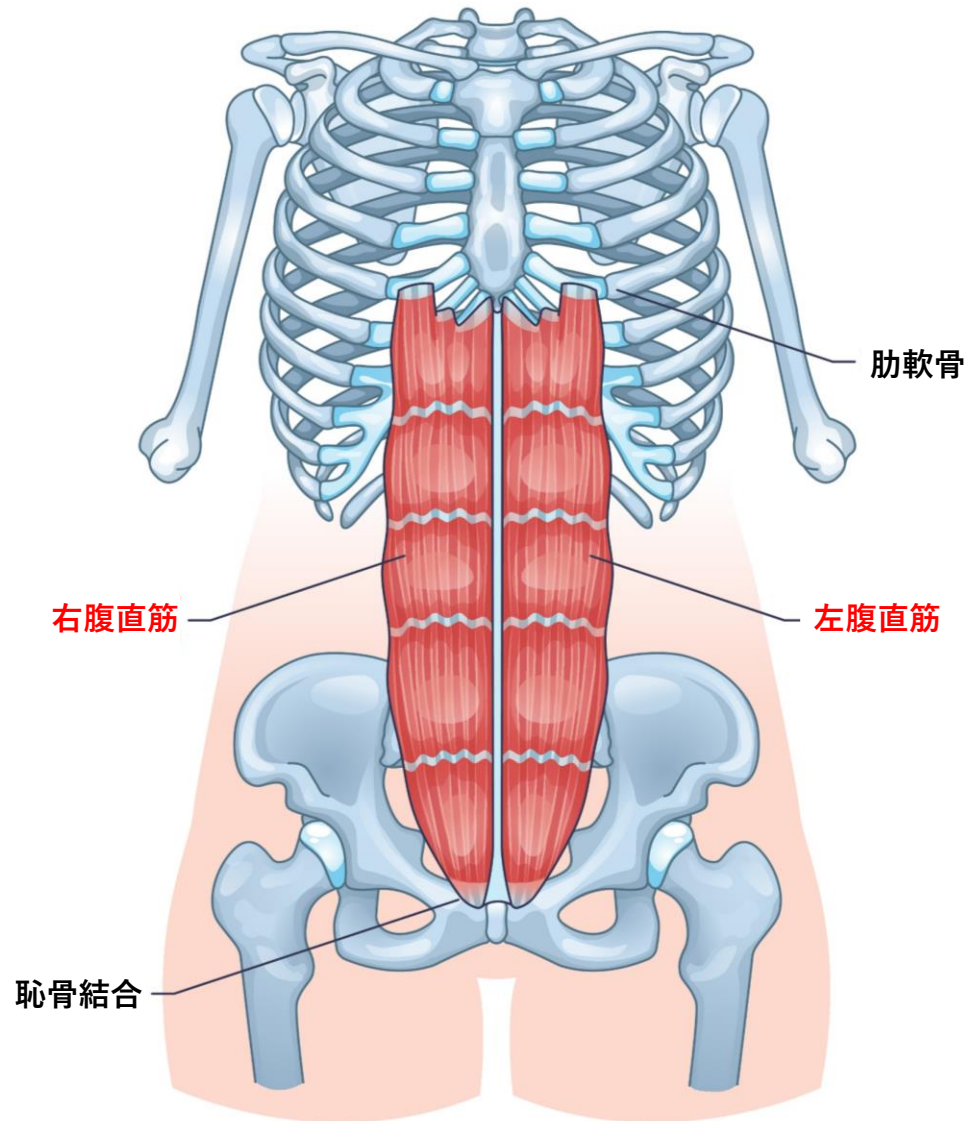
横隔膜による呼吸運動

横隔膜の収縮→吸気
弛緩→呼気



腹直筋

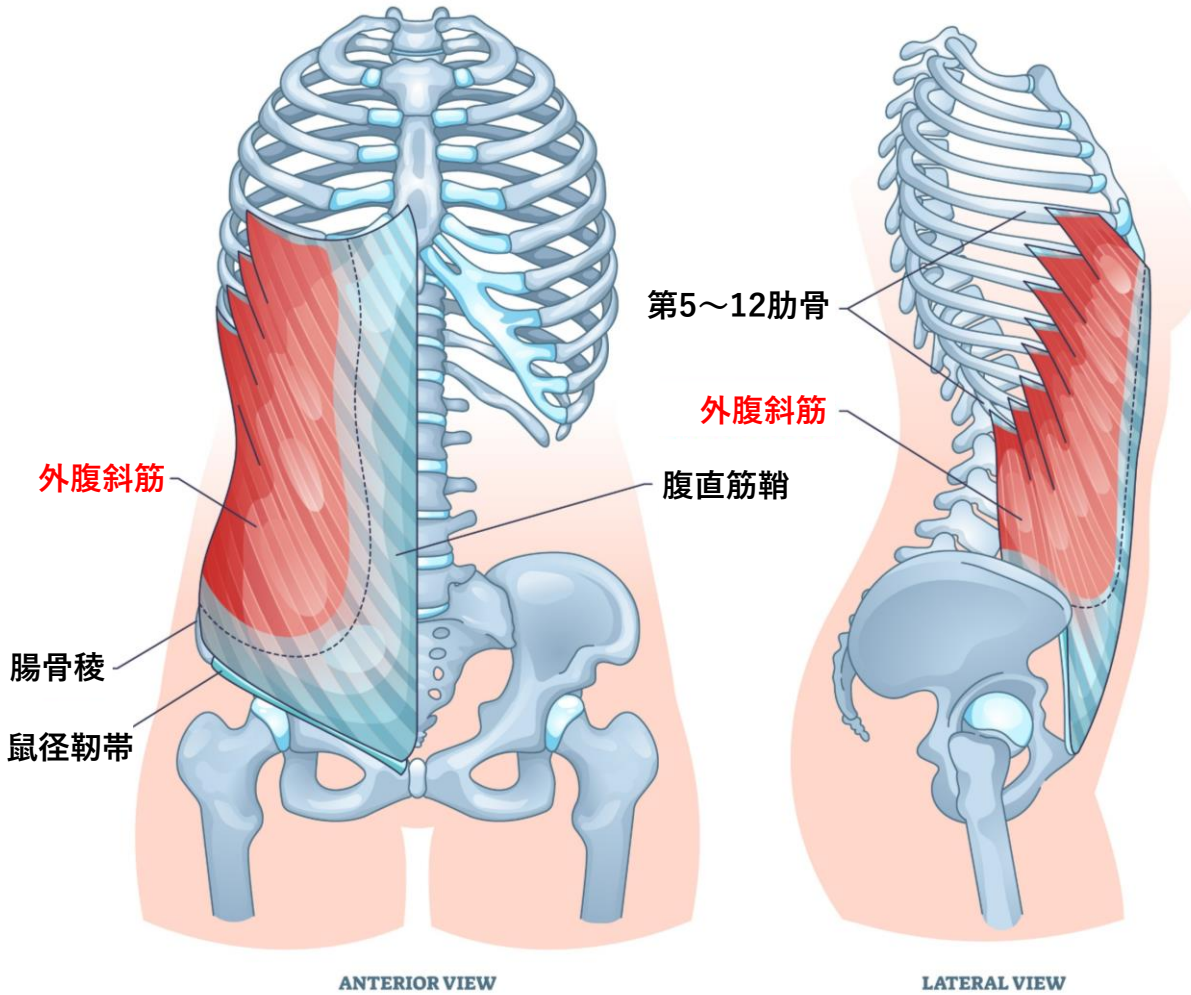
Rectus abdominis



起始	停止
支配神経	作用

外腹斜筋

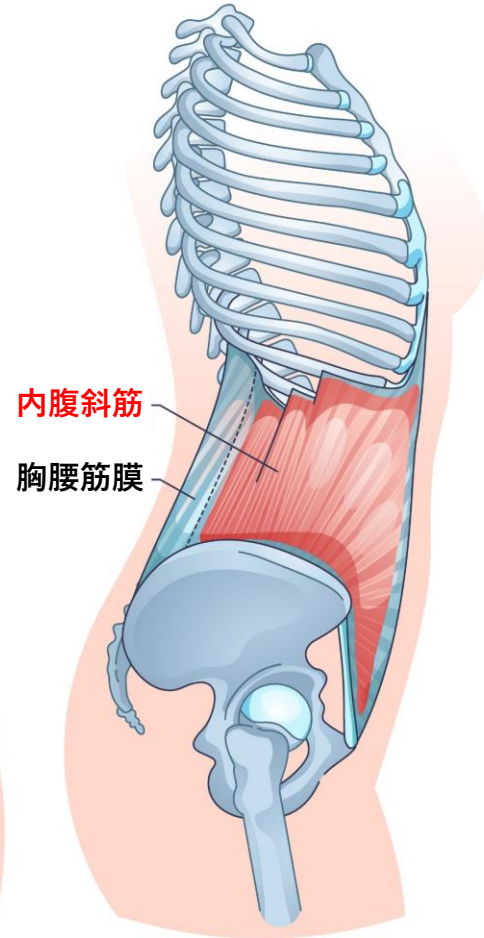
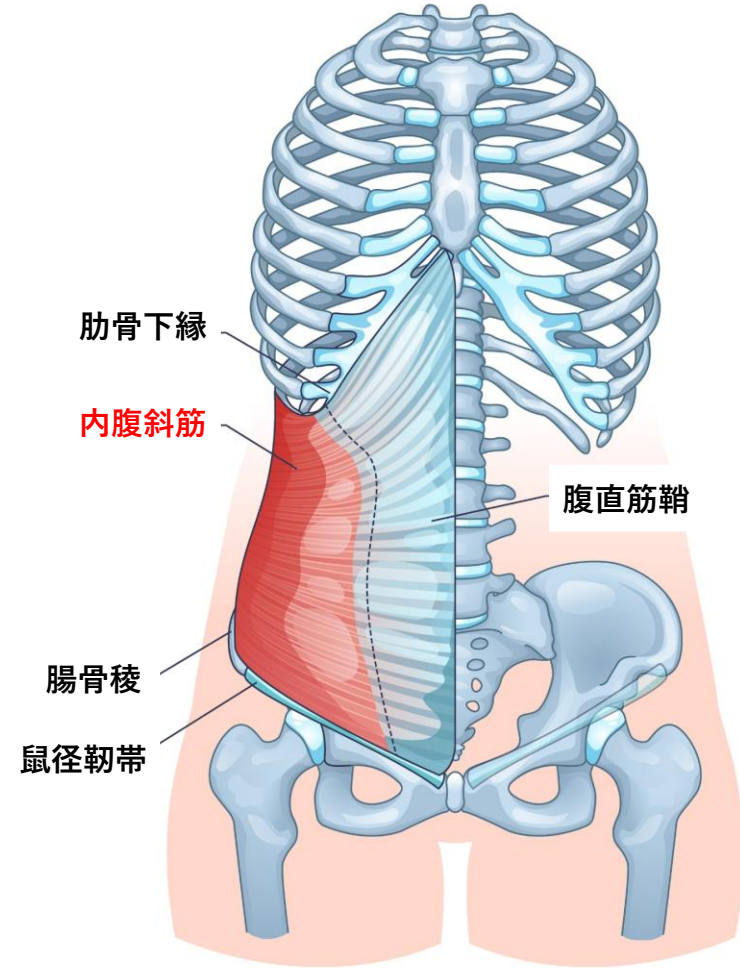
External oblique



起始	停止
支配神経	作用

内腹斜筋

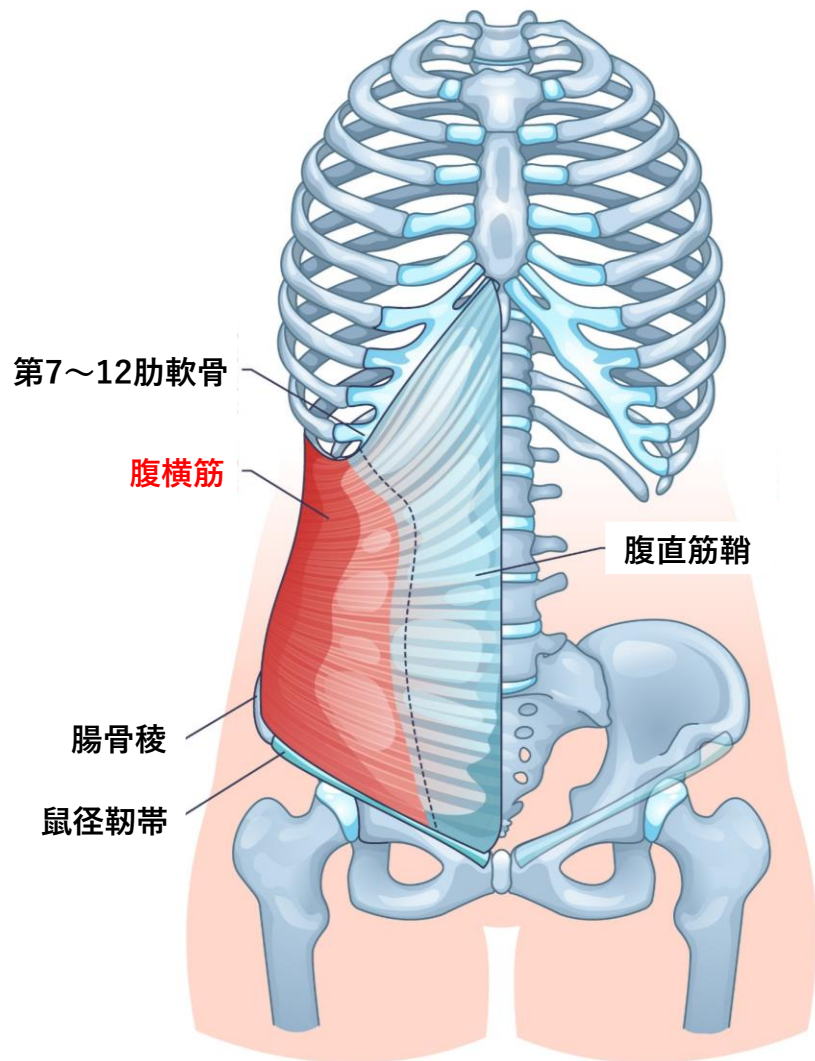
Internal oblique



起始	停止
支配神経	作用

腹横筋

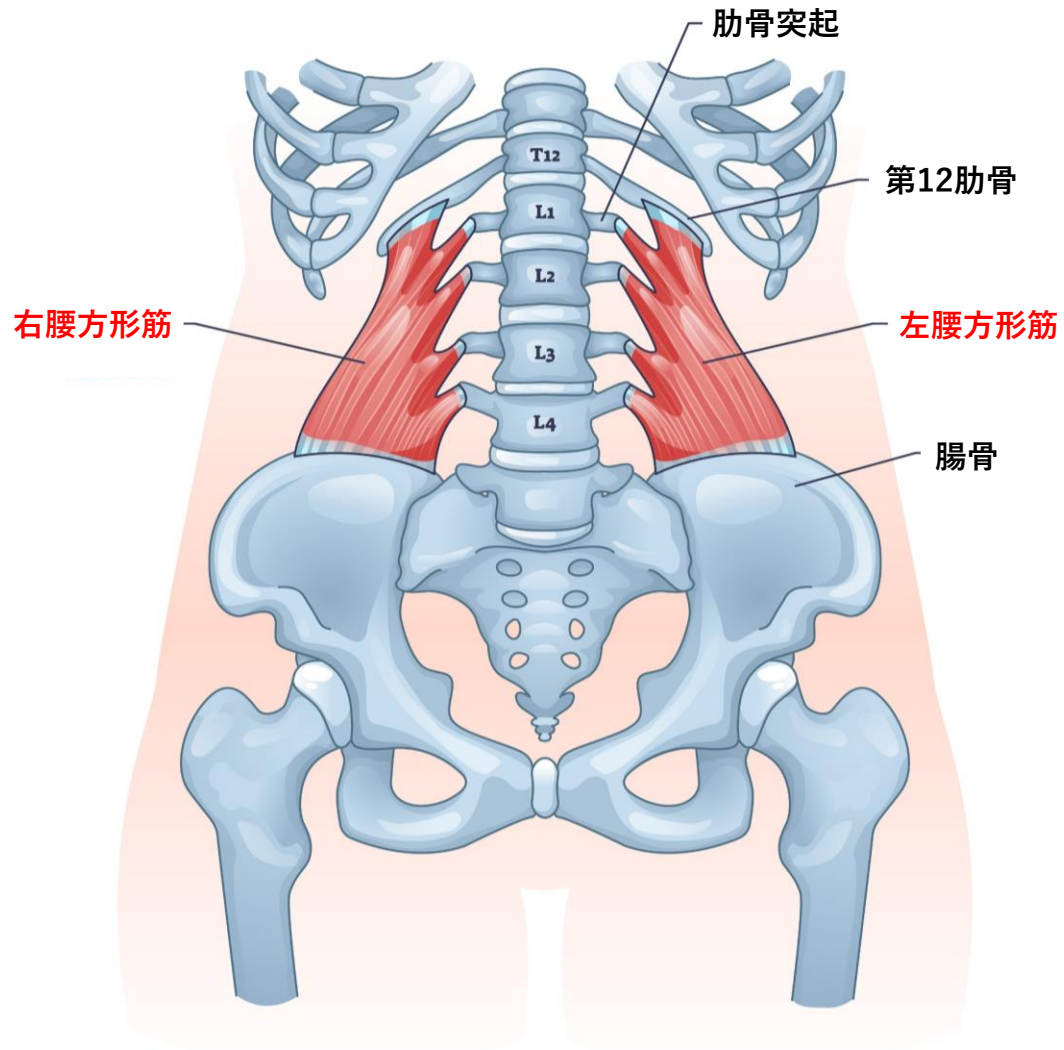
Transverse abdominal



起始	停止
支配神経	作用

腰方形筋

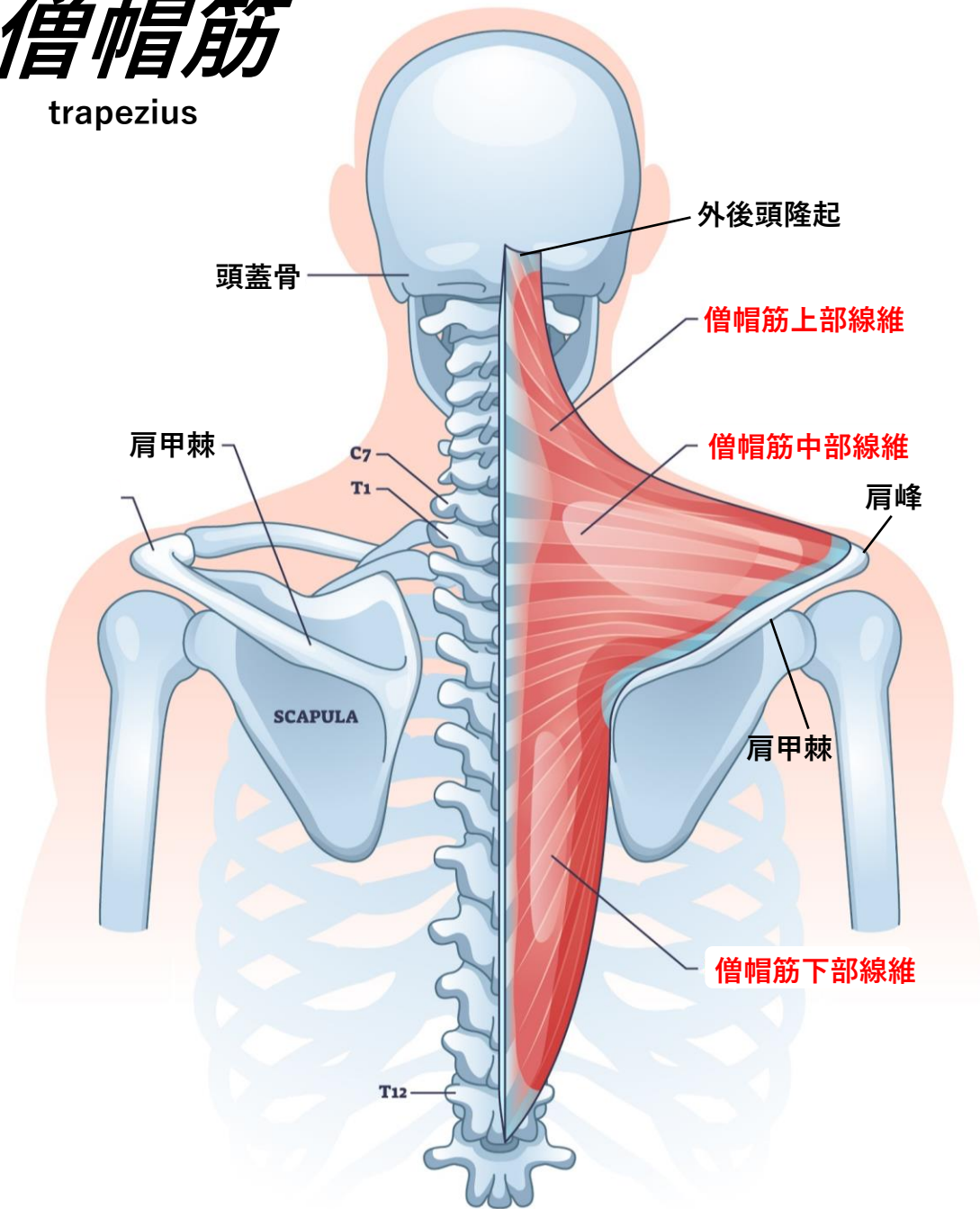
Quadratus lumborum



起始	停止
支配神経	作用

僧帽筋

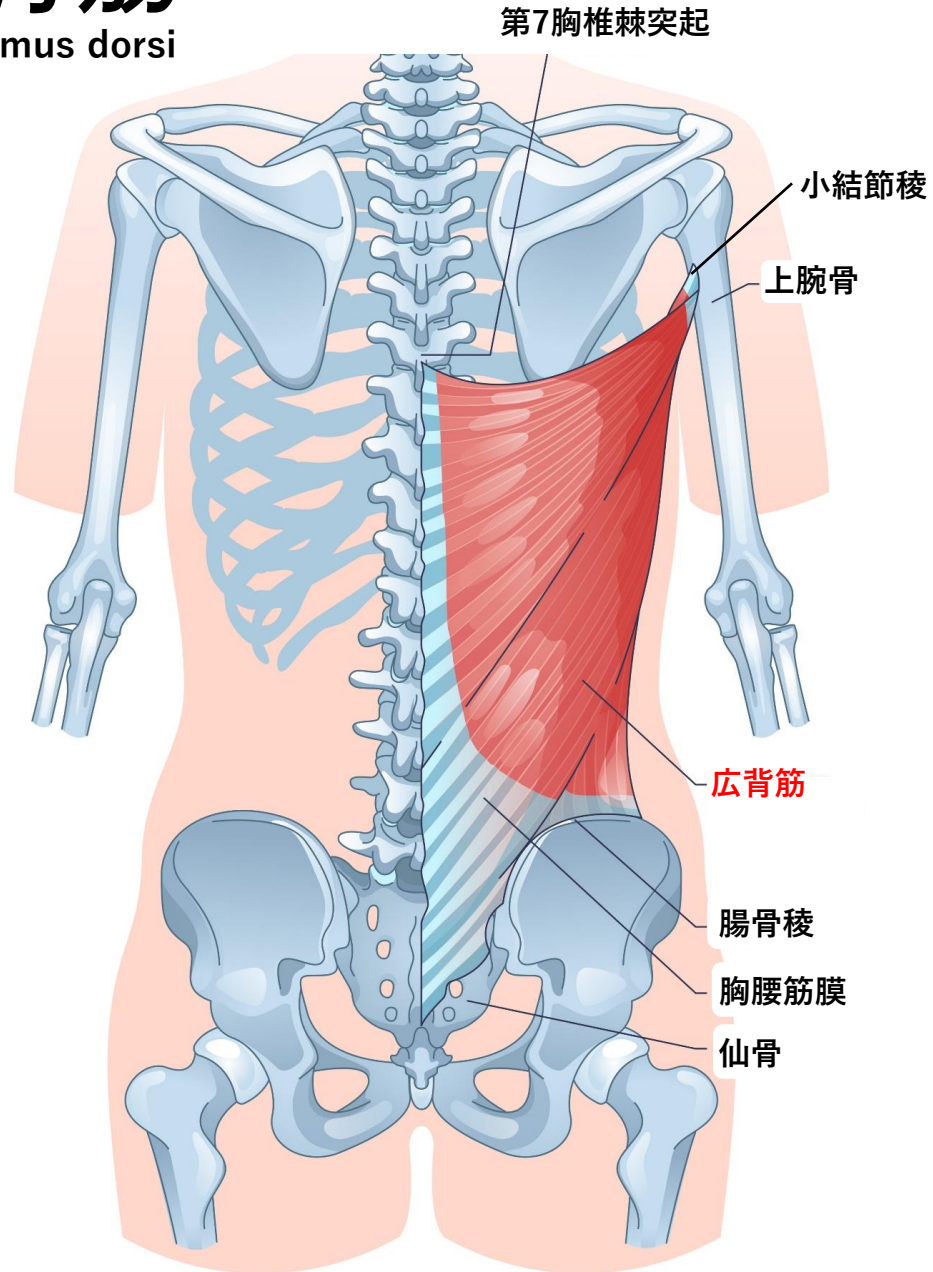
trapezius



起始	停止
支配神経	作用

広背筋

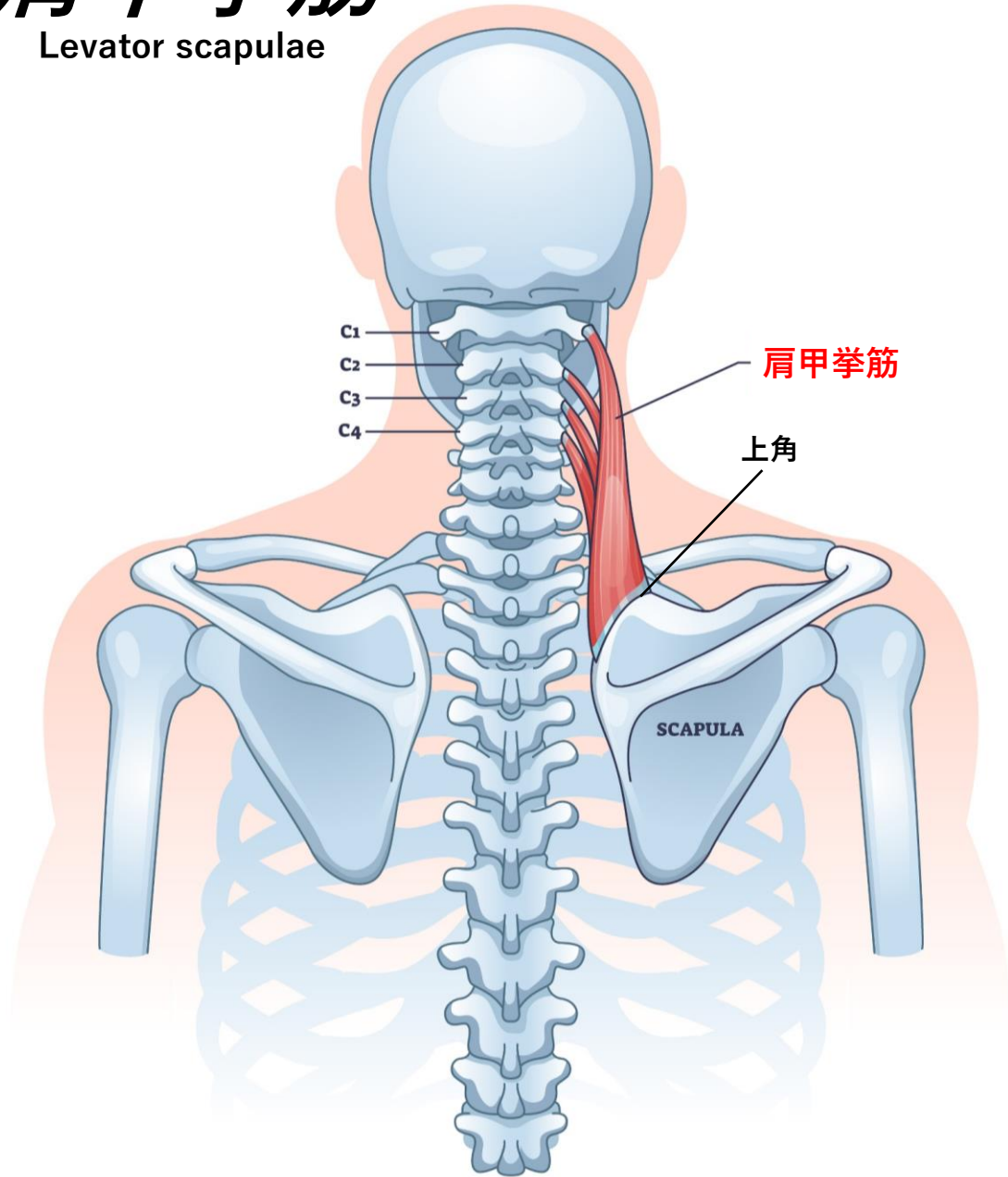
Latissimus dorsi



起始	停止
支配神経	作用

肩甲挙筋

Levator scapulae

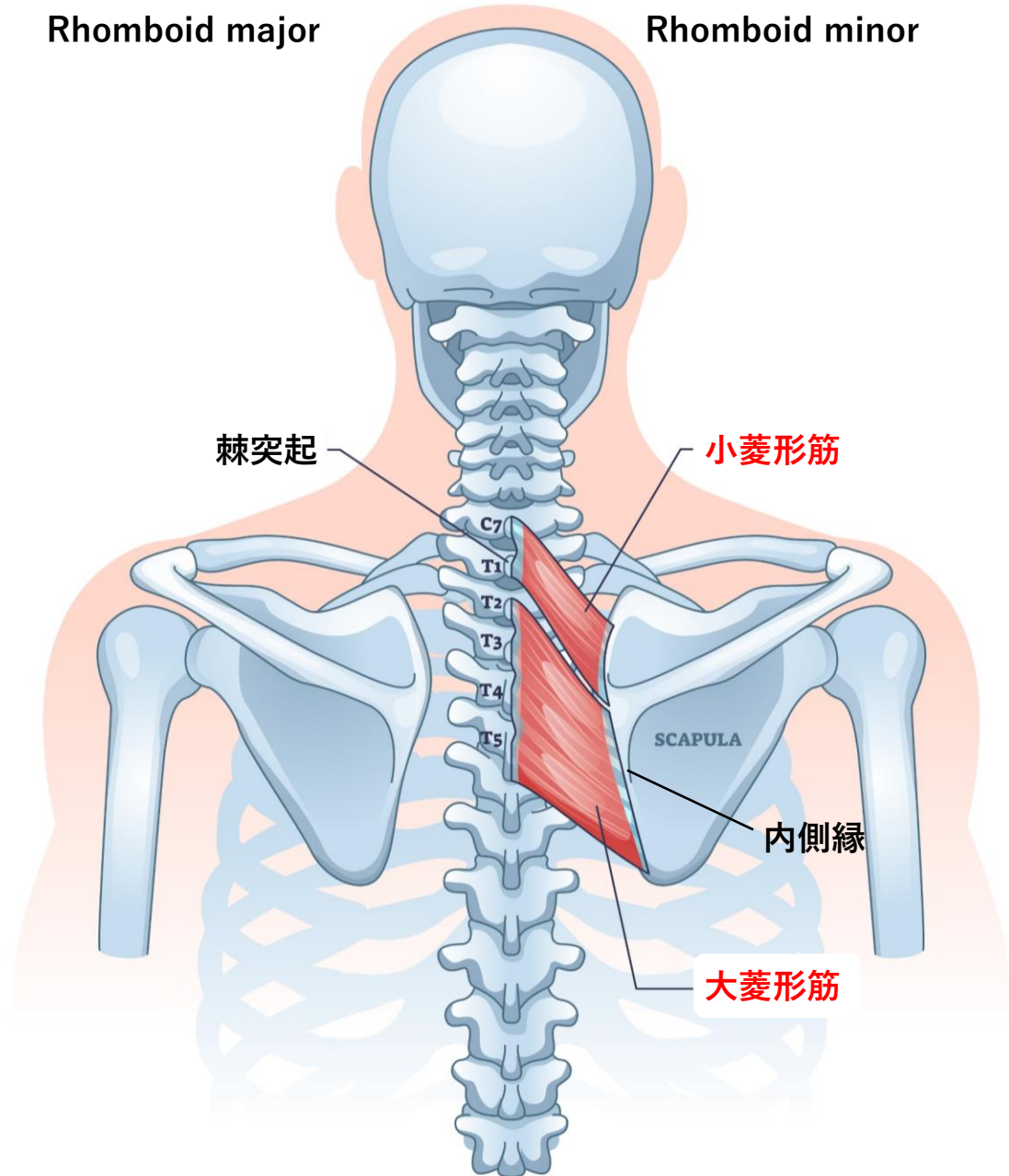


起始	停止
支配神経	作用

大菱形筋・小菱形筋

Rhomboid major

Rhomboid minor

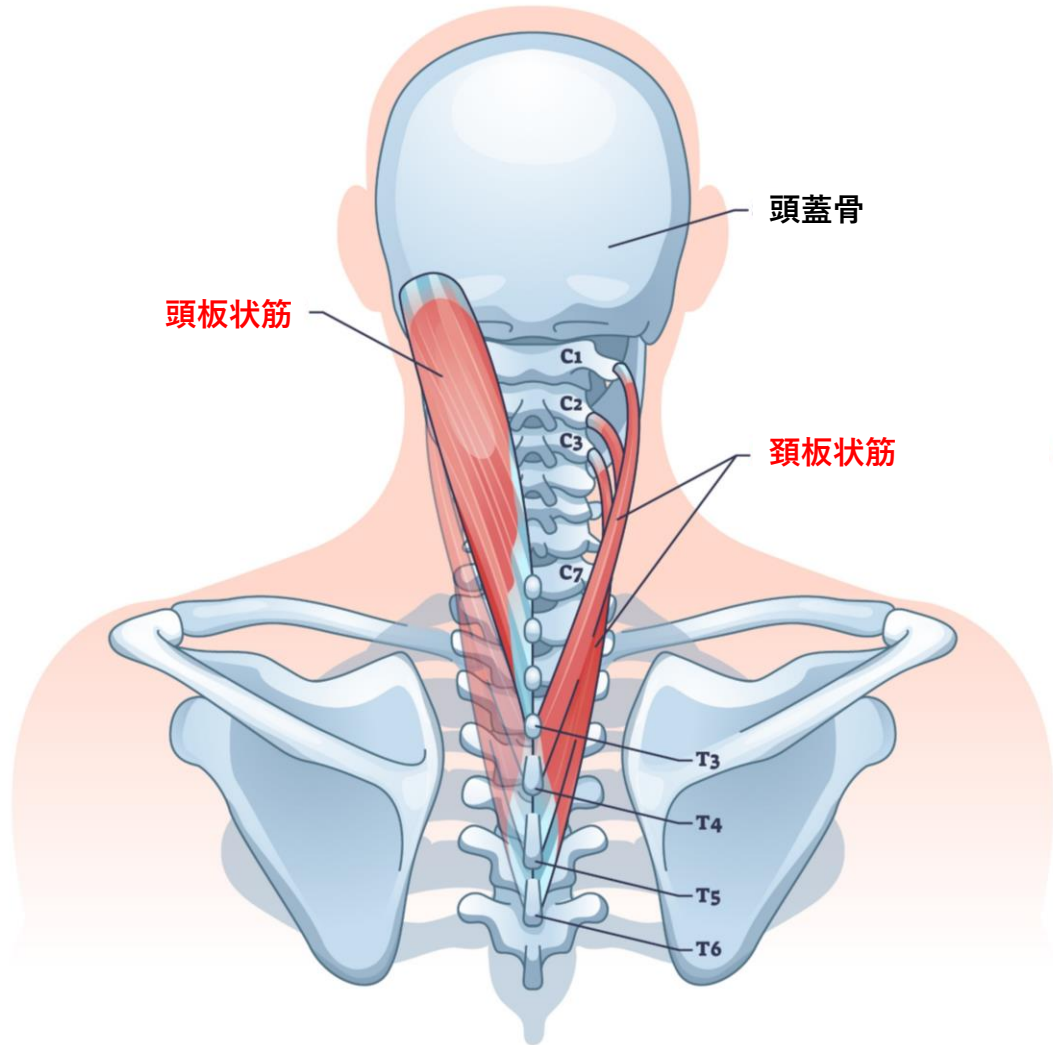


起始	停止
支配神経	作用

頭板状筋・頸板状筋

Splenius capitis

Splenius cervicis



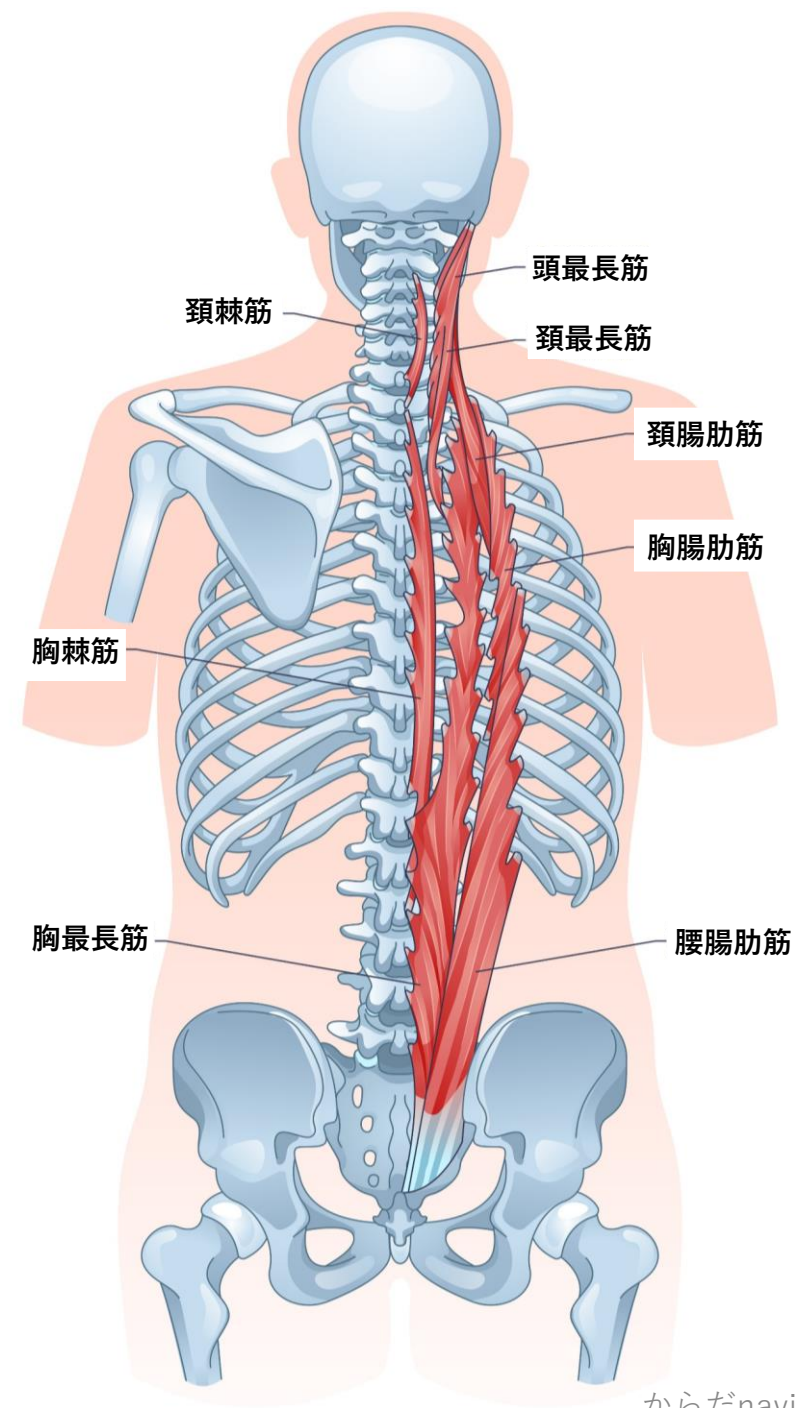
起始	停止
支配神経	作用

脊柱起立筋

Erector spinae

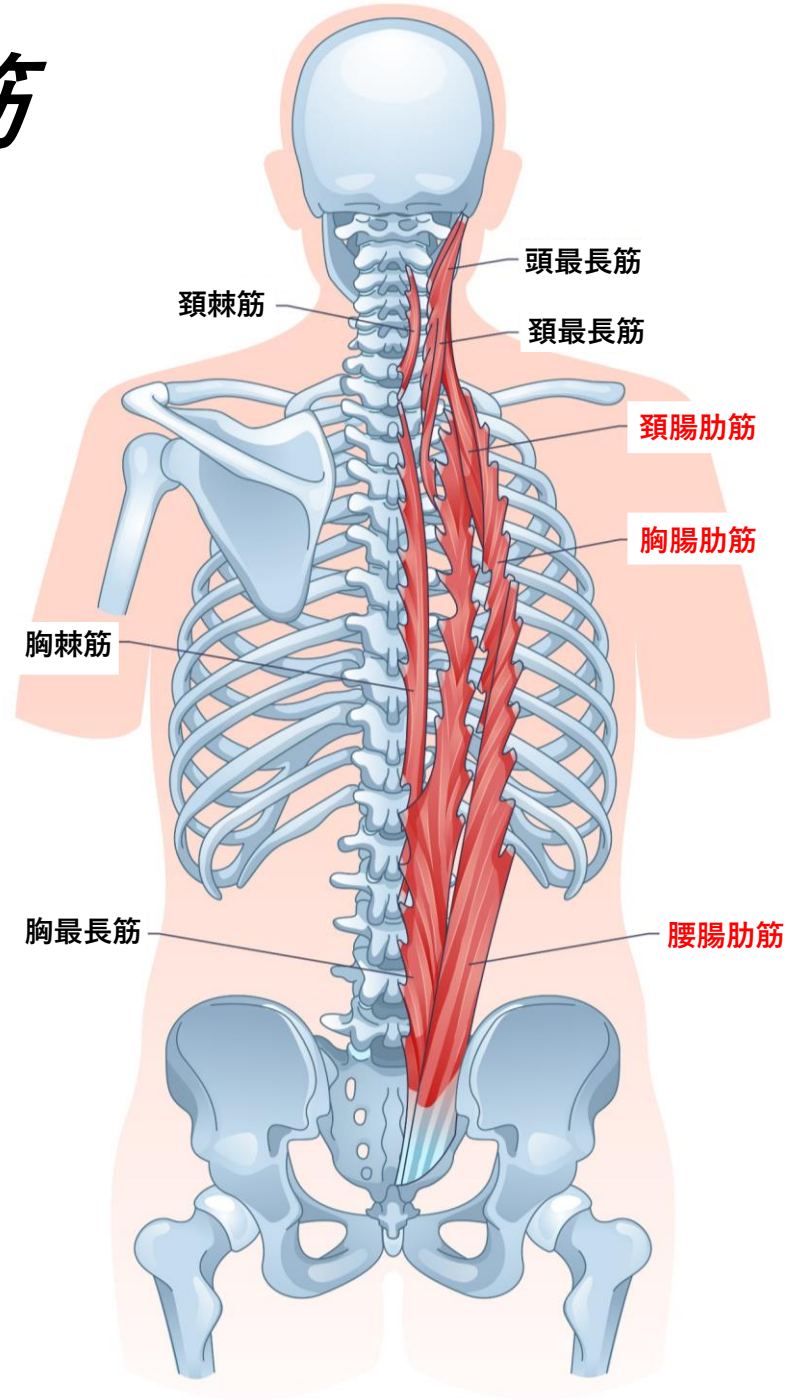
- ・ 腸肋筋
- ・ 最長筋
- ・ 棘筋

- ・ 背部の深部に位置し、脊柱を縦走する
- ・ 脊髄神経後枝によって支配される
- ・ 脊柱の運動、姿勢の維持に関与する



腸肋筋

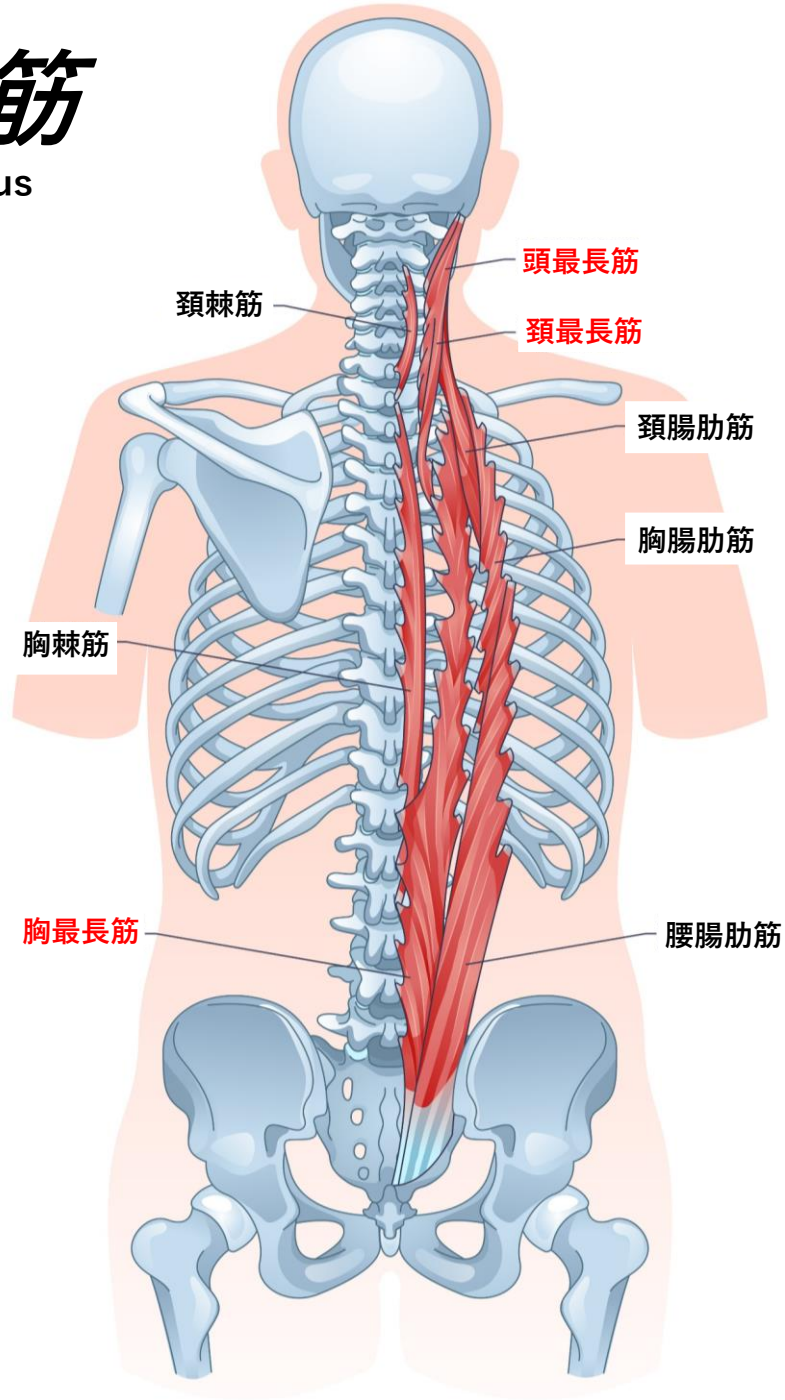
iliocostalis



起始	停止
支配神経	作用

最長筋

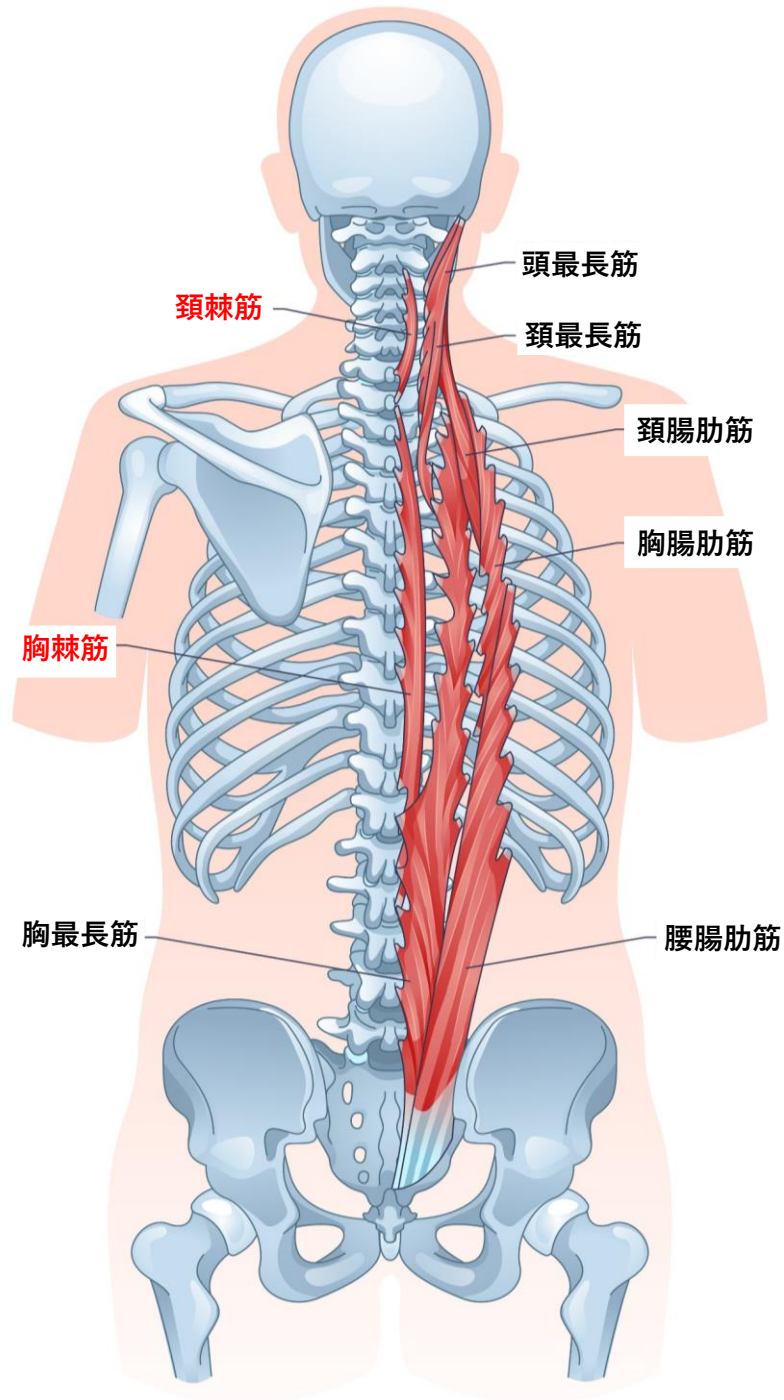
Longissimus



起始	停止
支配神経	作用

棘筋

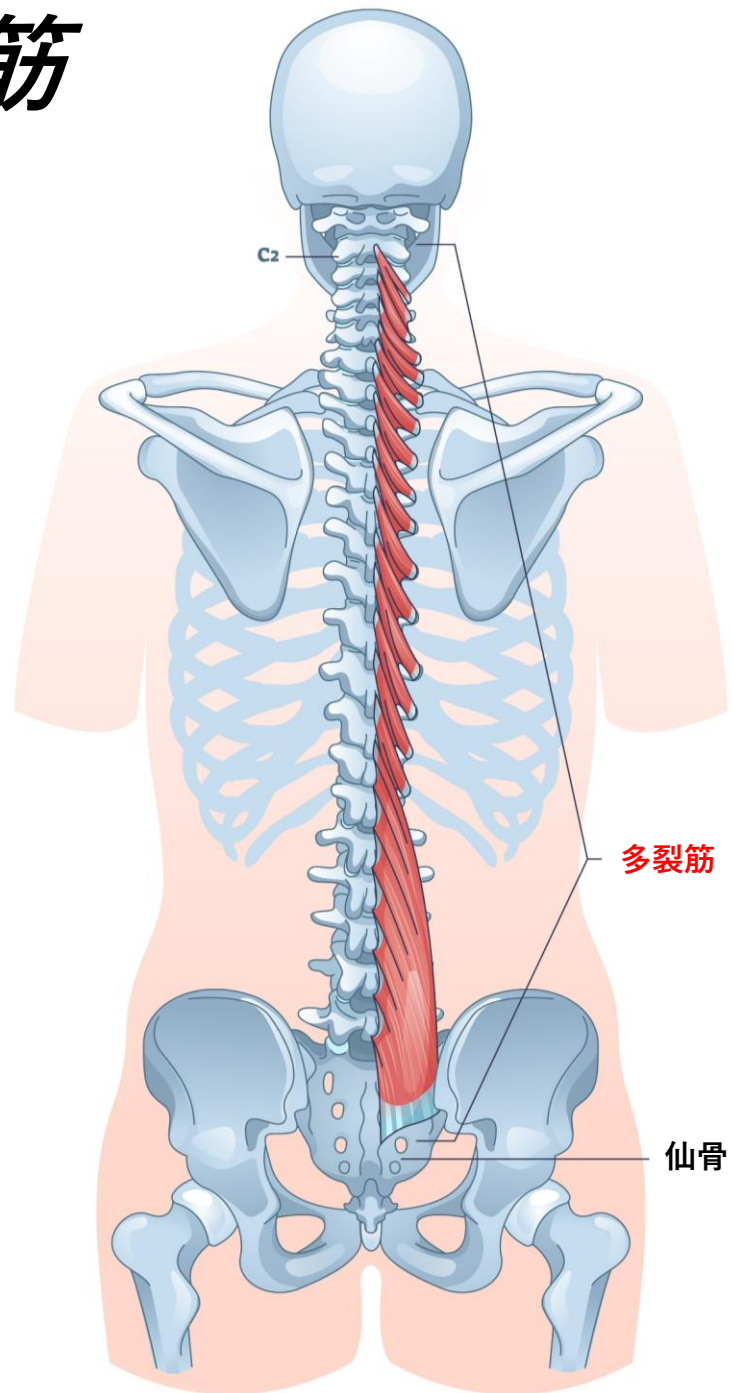
Spinalis



起始	停止
支配神経	作用

多裂筋

Multifidus



起始	停止
支配神経	作用